



AARHUS UNIVERSITY



Cover sheet

This is the publisher's PDF (Version of Record) of the article.

This is the final published version of the article.

How to cite this publication:

Weiss, T., Gunaseelan, S., Lehnert, P., Modrau, I. S., Poulsen, S. H., & Jensen, J. K. (2022).
Trikuspidalklapinsufficiens. [Tricuspid regurgitation]. *Ugeskrift for læger*, 184(1), V04210349.

Publication metadata

Title:	Trikuspidalklapinsufficiens
Author(s):	Weiss, T., Gunaseelan, S., Lehnert, P., Modrau, I. S., Poulsen, S. H., & Jensen, J. K.
Journal:	Ugeskrift for læger
DOI/Link:	https://ugeskriftet.dk/videnskab/trikuspidalklapinsufficiens
Document version:	Publisher's PDF (Version of Record)
Document license:	CC BY-NC-ND 4.0

General Rights

Copyright and moral rights for the publications made accessible in the public portal are retained by the authors and/or other copyright owners and it is a condition of accessing publications that users recognize and abide by the legal requirements associated with these rights.

- Users may download and print one copy of any publication from the public portal for the purpose of private study or research.
- You may not further distribute the material or use it for any profit-making activity or commercial gain
- You may freely distribute the URL identifying the publication in the public portal

If you believe that this document breaches copyright please contact us providing details, and we will remove access to the work immediately and investigate your claim.

If the document is published under a Creative Commons license, this applies instead of the general rights.

Statusartikel

Ugeskr Læger 2022;184:V04210349

Trikuspidalklapinsufficiens

Thomas Weiss*¹, Sharoojan Gunaseelan*², Per Lehnert¹, Ivy Susanne Modrau¹, Steen H. Poulsen² & Jesper K. Jensen²

1) Hjerter-Lunge-Karkirurgi, Aarhus Universitetshospital, 2) Hjertesygdomme, Aarhus Universitetshospital

Ugeskr Læger 2022;184:V04210349

HOVEDBUDSKABER

- Den kliniske betydning af trikuspidalklapinsufficiens (TI) har tidligere været undervurderet.
- Nyere studier har associeret TI til øget morbiditet og mortalitet.
- En mere proaktiv kirurgisk tilgang til behandling af TI vinder frem med perkutan intervention som et alternativ til inoperable patienter.

Trikuspidalklappen er den største af hjertets klapper og består af tre flige, som er tilhæftet en fibrøs ring (annulus) [1]. Utæthed i denne klap betegnes som trikuspidalklapinsufficiens (TI) [2]. TI er et hyppigt fund blandt patienter, som får foretaget ekkokardiografi, og prævalensen stiger med alderen [3]. I Europa skønnes tre millioner at have klinisk betydende TI, men forekomsten anses for at være underestimeret, da patienter med moderat til svær TI kan være asymptomatiske i længere tid, inden klapsygdommen diagnosticeres [4, 5]. Betydningen af TI har været nedtonet og formentlig også undervurderet, da interventionsmulighederne har været relativt begrænsede og risikofyldte, foruden at TI oftest ses hos patienter med samtidig venstresidig hjertesygdom, som primærbehandlingen har været rettet mod [6]. Imidlertid dokumenterer nyere studier, at sværere grader af TI er forbundet med øget morbiditet og en nær fordoblet mortalitet sammenlignet med baggrundsbefolkningen på trods af adækvat behandling af den underliggende årsag [7].

Øget fokus på patienternes livskvalitet og prognose samt udviklingen af minimalt invasive interventionsmuligheder har medført stigende interesse for TI både som isoleret sygdom og i kombination med især venstresidig hjerteklapsygdom. Formålet med denne artikel er at gennemgå den nyeste viden om årsager, diagnostik samt behandlingsmuligheder for TI.

ÆTIOLOGI

TI inddeles i strukturel (primær) og funktionel (sekundær) baseret på den underliggende årsag (Tabel 1).

Primær TI optræder på baggrund af medfødte eller erhvervede strukturelle forandringer i klapapparatet (flige samt chordae) [8, 9]. Der anlægges i dag flere pacemakere end tidligere, hvilket har medført en stigende forekomst af TI med baggrund i enten påvirkning af trikuspidalklappen (impingement) fra pacemakerledninger eller skader efter pacemakerekstraktioner [10, 11].

TABEL 1 Årsager til trikuspidalklapinsufficiens.

<i>Primært: strukturelle</i>
Erhvervede lidelser:
Aktiv endokarditis eller sequelae hertil
Reumatisk feber
Karcinoid hjertesygdom
Myokardiebiopsi
Pacemakerledninger
<i>Medfødte lidelser:</i>
Ebsteins anomali
Kongenit forstørret højre atrium med remodellering af annulus
Trikuspidalklapdysplasi/-hypoplasi
<i>Sekundært: funktionelle</i>
Venstresidig klap- og/eller myokardiesygdom: aortastenose/mitralklapinsufficiens/iskæmisk hjertesygdom
Kronisk atrieflimren med remodellering af højre atrium og annulusdilatation
Pulmonal hypertension: uafhængig af venstresidig hjertesygdom
Kronisk højre ventrikel-pacing
Højre ventrikel-volumenbelastning: shunts

Omkring 90% af klinisk relevant TI klassificeres som funktionel TI. Funktionel TI skyldes morfologiske eller hæmodynamiske ændringer i hjertet på baggrund af underliggende hjertesygdom. Disse ændringer forårsager dilatation af højre atrium og højre ventrikel samt ledsagende dilatation af trikuspidalklappens fibrøse annulus, enten ved direkte påvirkning eller via øget højresidigt systolisk tryk. De hyppigste tilstande, som medfører dette, er venstresidig hjertesygdom, herunder aortastenose, mitralklapinsufficiens samt kronisk atrieflimren [12].

SYMPTOMER

Ved let til moderat TI er højre atrium typisk ikke væsentligt dilateret og med intakt funktion, herunder eftergivelighed, og giver derfor ikke anledning til symptomer. Ved sværere grader af TI dilateres højre atrium med et ledsagende øget atrietryk. Volumen- og trykstigningen i højre atrium medfører en ledsagende stigning i det venøse tryk, som igen medfører dilatation og dysfunktion af højre ventrikel. Initialt forsøger højre ventrikel at kompensere ved et hyperdynamisk respons, men når denne kompensatoriske mekanisme ikke længere er tilstrækkelig, falder den systoliske pumpefunktion med højre ventrikel-svigt til følge. Dermed er en ond cirkel etableret. Symptomerne består af funktionsåndenød, træthed og kvalme, mens de objektive fund vil være ødemer, ascites, leverstase og pleuraeffusion [13].

DIAGNOSTIK

Ekkokardiografi er den primære undersøgelsesmodalitet i diagnostikken og gradueringen af TI [5]. Transtorakal ekkokardiografi anvendes som den primære undersøgelsesmodalitet. Supplerende transøsofageal ekkokardiografi (TEE) kan bidrage med yderligere information om de morfologiske forandringer og samtidig give mulighed for at visualisere alle tre klapflige simultant. Desuden er TEE indiceret ved mistanke om

endokarditis samt afgørende i planlægningen af kirurgisk eller perkutan interventionel behandling.

Sværhedsgraden af TI inddeles i henhold til gældende guidelines i tre grader (let, moderat og svær) [14]. Der er nyligt foreslået en ny graderingsskala (Tabel 2) i erkendelsen af, at den etablerede skala undervurderer de sværeste grader af TI både i forhold til prognosen og behandlingssuccesen ved perkutan behandling [15]. Denne tabel er endnu ikke inkluderet i gældende guidelines.

TABEL 2 Foreslået udvidet graderingsskala for trikuspidalklapinsufficiens.

Fund ved ekkokardiografi	Gradering				
	mild	moderat	svær	massiv	fri
VC: biplan, mm	< 3	< 3-6,9	7-13	14-20	≥ 21
EROA: PISA, mm ²	< 20	20-39	40-59	60-79	≥ 80
3D VCA eller kvantitativ EROA, mm ²	-	-	75-94	95-114	≥ 115

3D VCA = tredimensionel vena contracta area; EROA = effective regurgitant orifice area; PISA = proximal isovelocity surface area; VC = vena contracta.

Ved evaluering af højre ventrikels funktion samt i planlægningen af intervention kan MR-skanning og CT være nødvendig [16]. Forud for en eventuel klapintervention kan det ligeledes være nødvendigt at udføre en højresidig hjertekateterisation til bestemmelse af de hæmodynamiske forhold. Her fokuseres særligt på fyldningstryk, pulmonaltryk, lungekarmodstand samt cardiac output.

PROGNOSE OG BEHANDLING

Selvom let TI kan betragtes som et benignt fænomen, er moderate og sværere grader af TI associeret med væsentlig øget morbiditet og næsten fordoblet dødelighed sammenlignet med patienter uden TI [7]. Den samme dårlige prognose ses også hos patienter, som er succesfuldt behandlet for aortaklapstenose, men forinden har samtidig betydende TI [17].

Behandling af TI afhænger af den underliggende årsag, sværhedsgraden af TI, symptombyrden, hjertesvigt og eventuel komorbiditet.

BEHANDLING

Generelt

Hovedparten af patienterne med isoleret TI (95%) behandles medicinsk med diuretika ved kliniske tegn på højresidig inkompensation. Ved progression af TI vil diuretikaforbruget ofte skulle øges, og kombination af flere typer diuretika kan være nødvendig [18]. Ved svær og symptomgivende TI, der ikke kan kontrolleres med farmakologisk behandling, anbefales kirurgisk intervention [19].

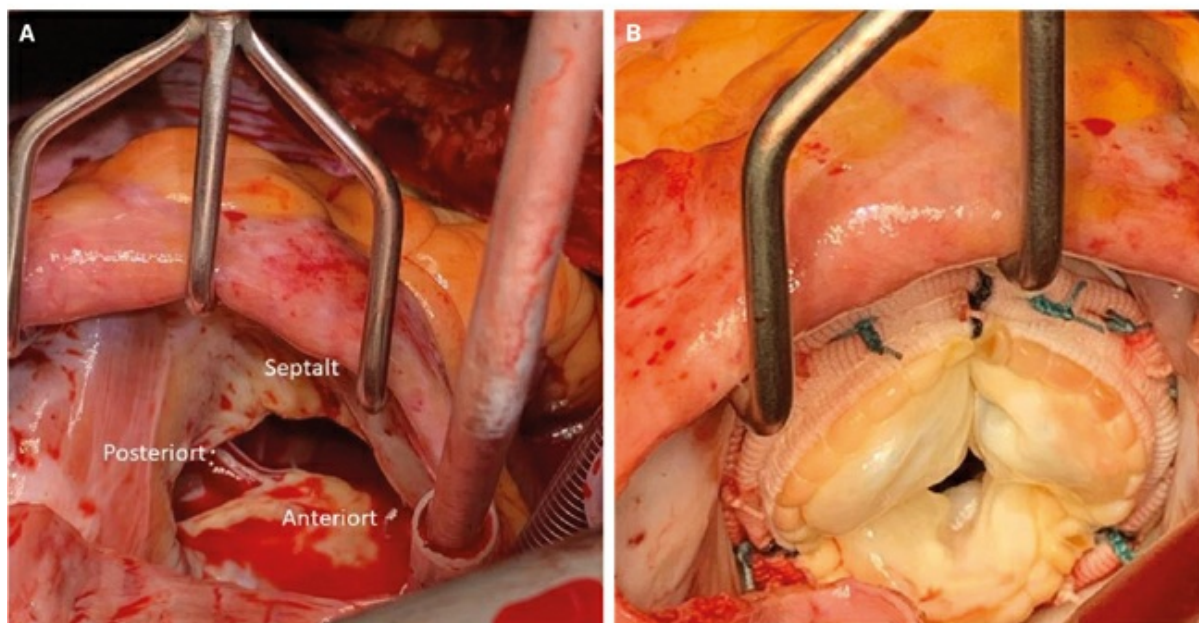
Tilbud om kirurgisk eller perkutan behandling diskuteres ved multidisciplinære konferencer mellem thoraxkirurger og kardiologer for at sikre optimal patientudvælgelse og timing for intervention.

Kirurgisk behandling

Den kirurgiske behandling består af plastik (reparation af klappen) eller indsættelse af klapprotese. En typisk trikuspidalplastik består primært i indsættelse af en ringprotese, som mindsker trikuspidalannulusarealet og forbedrer koaptation af fligene. I tilfælde, hvor klappen ikke kan repareres sufficient, indsættes oftest en

biologisk klapprotese (Figur 1) [20]. Foruden de alment kendte risici ved hjertekirurgi er trikuspidalklapkirurgi rapporteret med en høj forekomst af behovet for postoperativ pacemakerimplantation (11,6%) [2].

FIGUR 1 Intraoperativ fremstilling af trikuspidalklappen fra atriesiden. **A.** Destruktion af trikuspidalklappen på baggrund af karcinoid syndrom medførende fri trikuspidalklap-insufficiens. **B.** Samme patient efter indsættelse af biologisk klapprotese.



Historisk har kirurgisk behandling været forbeholdt patienter med svær TI, der primært har været henvist til venstresidig hjertekirurgi (oftest aorta- og mitralklapkirurgi) [21]. Isoleret trikuspidalklapkirurgi bliver i få tilfælde anvendt hos patienter med svær og symptombgivende TI på trods af optimal medicinsk behandling. Isoleret kirurgisk behandling af TI er omdiskuteret, og forbeholdet skyldes både, at man historisk har tillagt TI en mindre prognostisk værdi, og at tidligere retrospektive studier har rapporteret høje rater for per- og postoperativ mortalitet (10-12%) [6, 22]. Desuden har det ikke kunnet påvises, at langtidsoverlevelsen øges efter kirurgisk behandling sammenlignet med medicinsk behandling alene [18].

Større studier har dog antydnet, at de rapporterede mortalitetsrater er begrundet i, at patienterne ofte henvises sent i deres sygdomsforløb, og at der på operationstidspunktet allerede er indtrådt betydende højre ventrikel-svigt, som kan være irreversibelt [23, 24]. De etablerede kirurgiske risikomodeller (f.eks. EuroSCORE I og II) har ikke været gode nok til at identificere patienter med høj risiko ved isoleret trikuspidalklapkirurgi, men der er nyligt udviklet en specifik risikomodel for isoleret operation på trikuspidalklappen [25].

Siden 2014 har ingen større studier rapporteret den postoperative mortalitetsrate for isoleret trikuspidalkirurgi. Mindre studier tyder dog på, at isoleret TI-kirurgi kan udføres med en langt lavere postoperativ mortalitet end tidligere rapporteret og signifikant forbedre både graden af TI og New York Heart Association (NYHA)-klasse hos patienterne [26, 27]. I 2019 rapporterede *Hamandi et al* en 30-dages mortalitet på 3,2% blandt 95 patienter opereret i 2007-2017 [26]. *Hamandi et al* begrundede disse resultater med en optimeret patientudvælgelse baseret på nøje vurdering af højre ventrikel-funktion og tilstedeværelsen af pulmonal hypertension.

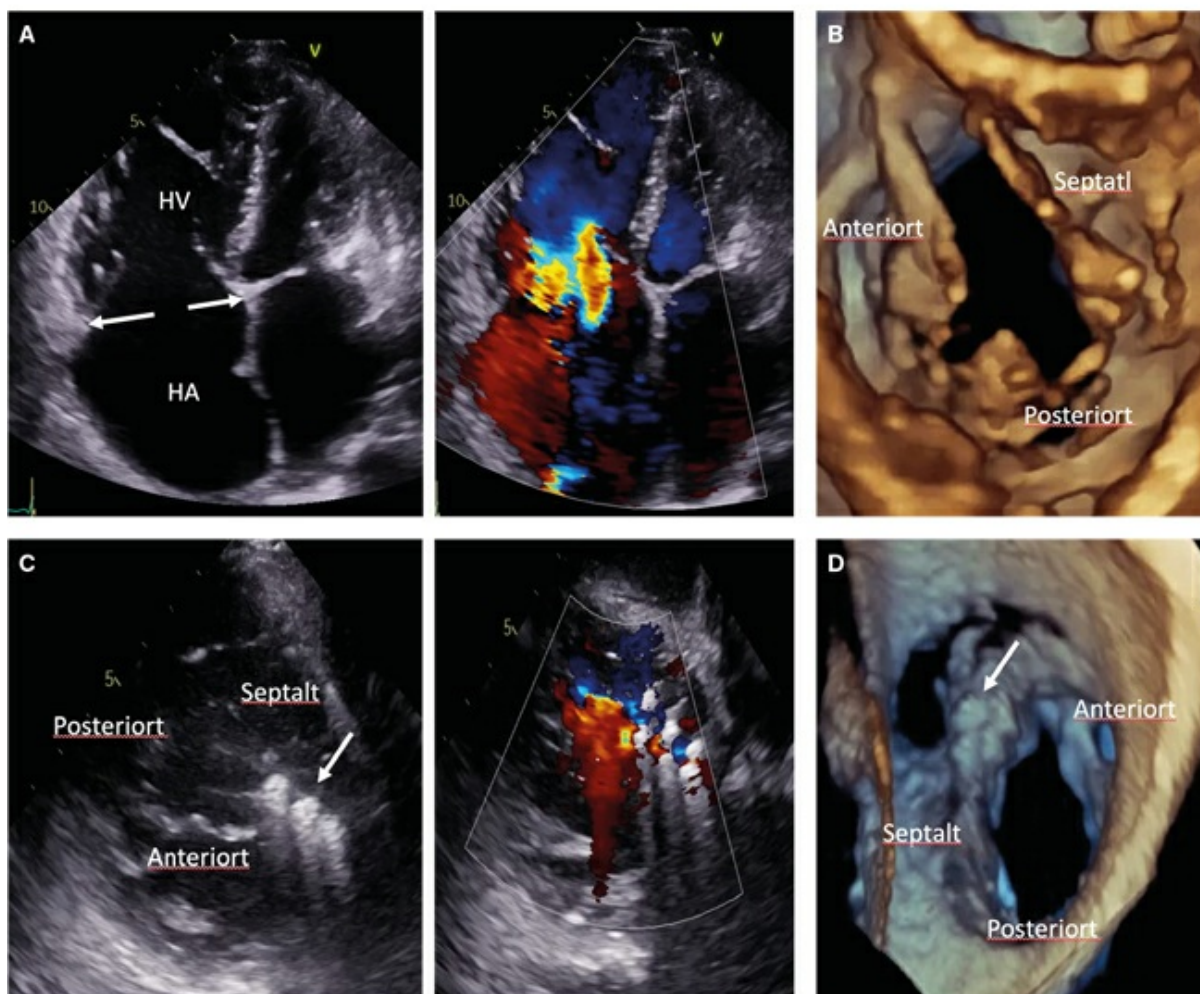
Samlet set taler den nyere litteratur for en mere proaktiv kirurgisk tilgang med henblik på at operere før indtrædelse af svær højre ventrikel-remodellering og -dysfunktion.

Perkutan trikuspidalklapintervention

Perkutan trikuspidalklapintervention (PTI) er under rivende udvikling som et alternativ til patienter, der ikke er kandidater til kirurgisk intervention.

Den perkutane interventionsbehandling kan overordnet inddeles i tre grundlæggende principper, afhængig af reparationsmekanismen. 1) Adaptation af fligene ved hjælp af clips (**Figur 2**). 2) Annuloplastikbehandling, som efterligner de kendte kirurgiske teknikker og fungerer ved at mindske arealet af trikuspidalannulus. Dette kan gøres enten ved direkte sutur af annulus eller ved indsættelse af en anordning, som trækker trikuspidalringen sammen: minimally invasive annuloplasty/cardioband [28]. 3) Foruden de nævnte perkutane reparationsmuligheder afprøves perkutan trikuspidalklap substitution i studier [29].

FIGUR 2 Ekkokardiografisk fremstilling af svær funktionel trikuspidalklapinsufficiens før og efter behandling med isætning af clips mellem den anteriore og den septale flig. **A.** Transtorakal ekkokardiografi-firkammerbillede med svær funktionel trikuspidalinsufficiens sekundært til dilateret trikuspidalannulus (pile). **B.** Tredimensionel transtorakal ekkokardiografi på samme patient som i A med visualisering af de tre flige af trikuspidalklappen. **C.** Transøsofageal ekkokardiografi efter isætning af tre clips (pile) mellem anteriore og septale flig med og uden farvedoppler hos samme patient som i A. **D.** Tredimensionel transøsofageal ekkokardiografi efter isætning af tre clips (pile) på samme patient som i A.



HA = højre atrium; HV = højre ventrikel.

En artikel fra 2018 sammenfatter resultaterne fra de første 282 patienter, som er blevet behandlet med perkutane teknikker [29]. Hovedparten af de inkluderede var højrisikopatienter med langt overvejende funktionel TI. Succesraten, defineret som en sikker og korrekt isætning af device, var høj (> 90%) med samtidige relativt få procedurerelaterede komplikationer (2% konverteret til åben kirurgi og 6% med løsrivelse af anordningen). Den gennemsnitlige 30-dagesdødelighed i denne gruppe var 5%. Opfølgingsdata viser klar symptom- og funktionsforbedring, herunder reduktion i NYHA-klasse, øget gangdistance samt bedre livskvalitet, selvom de fleste patienter blev efterladt med moderat TI.

I et propensity-matched case-control-studie er PTI sammenlignet med medicinsk behandling. Her fandt man en lavere etårsdødelighed samt færre indlæggelser på baggrund af hjertesvigt hos patienter behandlet med PTI sammenlignet med medicinsk behandling alene [30].

Samlet set er de nuværende studier på området lovende. Det skal dog have i mente, at den tilgængelige litteratur består af mindre observationsstudier med nøje udvalgte patienter, som ikke var kandidater til kirurgi, og at opfølgingsperioden er begrænset.

Hvis fremtidige randomiserede studier bekræfter de præliminære resultater, kan man se frem mod at anvende PTI i højere grad og muligvis også tidligere i sygdomsforløbet for at forebygge progression af TI og højre ventrikel-dysfunktion.

I dag foretages der PTI på Aarhus Universitetshospital, Rigshospitalet og Odense Universitetshospital.

KONKLUSION

Betydningen af TI, og i særdeleshed funktionel TI, har været undervurderet, og TI har således ikke været opfattet som en behandlingskrævende klapsygdom. Nyere undersøgelser har dokumenteret, at moderat og svær TI progredierer og er associeret med en dårlig prognose. Korrekt diagnostik af TI samt rettidig behandling af tilstanden er vigtig for at forbedre både symptomer og prognose hos disse patienter. Behandlingen af betydende TI omfatter fortsat en kirurgisk behandling, men den perkutane TI-behandling er i en rivende udvikling og kan derfor forventes at blive anvendt i stigende omfang.

Korrespondance *Thomas Weiss*. E-mail: thomasweiss001@gmail.com

Antaget 11. oktober 2021

Publiceret på ugeskriftet.dk 3. januar 2022

Interessekonflikter ingen. Forfatterens ICMJE-formularer er tilgængelige sammen med artiklen på ugeskriftet.dk

Referencer findes i artiklen publiceret på ugeskriftet.dk

Artikelreference Ugeskr Læger 2022;184:V04210349

*) Delt førsteforfatterskab

SUMMARY

Tricuspid regurgitation

Thomas Weiss*, Sharoojan Gunaseelan*, Per Lehnert, Ivy Susanne Modrau, Steen H. Poulsen & Jesper K. Jensen

Ugeskr Læger 2022;184:V04210349

Tricuspid regurgitation (TR) has in recent literature been described as an independently progressive disorder associated with a poor prognosis. Studies have emphasized the importance of a more proactive approach in

treating TR in order to prevent progression of right ventricular dysfunction and ultimately right heart failure. These findings have renewed interest in surgical treatment for isolated TR whilst also fueling rapid advancements in transcatheter therapies, as argued in this review.

REFERENCER

1. Harris C, Croce B, Munkholm-Larsen S. Tricuspid valve disease. *Ann Cardiothorac Surg* 2017;6:294.
2. Arsalan M, Walther T, Smith RL et al. Tricuspid regurgitation diagnosis and treatment. *Eur Heart J* 2017;38:634-8.
3. Singh JP, Evans JC, Levy D et al. Prevalence and clinical determinants of mitral, tricuspid, and aortic regurgitation (the Framingham Heart Study). *Am J Cardiol* 1999;83:897-902.
4. Rodés-Cabau J, Taramasso M, O'Gara PT. Diagnosis and treatment of tricuspid valve disease: current and future perspectives. *Lancet* 2016;388:2431-42.
5. Beckhoff F, Alushi B, Jung C et al. Tricuspid regurgitation - medical management and evolving interventional concepts. *Front Cardiovasc Med* 2018;5:49.
6. Topilsky Y, Nkomo VT, Vatury O et al. Clinical outcome of isolated tricuspid regurgitation. *JACC Cardiovasc Imaging* 2014;7:1185-94.
7. Wang N, Fulcher J, Abeysuriya N et al. Tricuspid regurgitation is associated with increased mortality independent of pulmonary pressures and right heart failure: a systematic review and meta-analysis. *Eur Heart J* 2019;40:476-84.
8. Prihadi EA. Tricuspid valve regurgitation: no longer the "forgotten valve". *e-Journal of Cardiology Practice* 2018;16(30).
9. Nishimura RA, Otto CM, Bonow RO et al. 2017 AHA/ACC focused update of the 2014 AHA/ACC guideline for the management of patients with valvular heart disease: a report of the American College of Cardiology/American Heart Association Task Force on Clinical Practice Guidelines. *Circulation* 2017;135:e1159-e1195.
10. Chang JD, Manning WJ, Ebrille E et al. Tricuspid valve dysfunction following pacemaker or cardioverter-defibrillator implantation. *J Am Coll Cardiol* 2017;69:2331-41.
11. Mutlak D, Lessick J, Reisner SA et al. Echocardiography-based spectrum of severe tricuspid regurgitation: the frequency of apparently idiopathic tricuspid regurgitation. *J Am Soc Echocardiogr* 2007;20:405-8.
12. Tornos Mas P, Rodríguez-Palomares JF, Antunes MJ. Secondary tricuspid valve regurgitation: a forgotten entity. *Heart* 2015;101:1840-8.
13. Gorter TM, van Veldhuisen DJ, Bauersachs J et al. Right heart dysfunction and failure in heart failure with preserved ejection fraction: mechanisms and management. Position statement on behalf of the Heart Failure Association of the European Society of Cardiology. *Eur J Heart Fail* 2018;20:16-37.
14. Lancellotti P, Tribouilloy C, Hagendorff A et al. Recommendations for the echocardiographic assessment of native valvular regurgitation: an executive summary from the European Association of Cardiovascular Imaging. *Eur Heart J Cardiovasc Imaging* 2013;14:611-44.
15. Hahn T, Zamorano J. The need for a new tricuspid regurgitation grading scheme. *Eur Heart J Cardiovasc Imaging* 2017;18:1342-3.
16. Khaliq OK, Cavalcante JL, Shah D et al. Multimodality imaging of the tricuspid valve and right heart anatomy. *JACC Cardiovasc Imaging* 2019;12:516-31.
17. Takagi H, Hari Y, Kawai N et al. Impact of concurrent tricuspid regurgitation on mortality after transcatheter aortic-valve implantation. *Catheter Cardiovasc Interv* 2019;93:946-53.
18. Axtell AL, Bhambhani V, Moonsamy P et al. Surgery does not improve survival in patients with isolated severe tricuspid regurgitation. *J Am Coll Cardiol* 2019;74:715-25.
19. Baumgartner H, Falk B, Bax JJ et al. 2017 ESC/EACTS Guidelines for the management of valvular heart disease. *Eur Heart J* 2017;38:2739-91.
20. Vahanian A, Alfieri O, Andreotti F et al. Guidelines on the management of valvular heart disease (version 2012). *Eur Heart J* 2012;33:2451-96.
21. Ingraham BS, Pislaru SV, Nkomo VT et al. Characteristics and treatment strategies for severe tricuspid regurgitation. *Heart* 2019;105:1244-50.

22. Alqahtani F, Berzingi CO, Aljohani S et al. Contemporary trends in the use and outcomes of surgical treatment of tricuspid regurgitation. *J Am Heart Assoc* 2017;6:e007597.
23. Fender EA, Zack CJ, Nishimura RA. Isolated tricuspid regurgitation: outcomes and therapeutic interventions. *Heart* 2018;104:798-806.
24. Rotar E, Lim S, Ailawadi G. Risk stratification for surgery in tricuspid regurgitation. *Prog Cardiovasc Diseases* 2019;62:500-4.
25. LaPar DJ, Likosky DS, Zhang M et al. Development of a risk prediction model and clinical risk score for isolated tricuspid valve surgery. *Ann Thorac Surg* 2018;106:129-36.
26. Hamandi M, Smith RL, Ryan WH et al. Outcomes of isolated tricuspid valve surgery have improved in the modern era. *Ann Thorac Surg* 2019;108:11-5.
27. Kim JB, Jung SH, Choo SJ et al. Clinical and echocardiographic outcomes after surgery for severe isolated tricuspid regurgitation. *J Thorac Cardiovasc Surg* 2012;146:278-84.
28. Taramasso M, Gavazzoni M, Pozzoli A et al. Tricuspid regurgitation: predicting the need for intervention, procedural success, and recurrence of disease. *JACC Cardiovasc Imaging* 2019;12:605-21.
29. Asmarats L, Puri R, Latib A et al. Transcatheter tricuspid valve interventions: landscape, challenges, and future directions. *J Am Coll Cardiol* 2018;71:2935-56.
30. Taramasso M, Benfari G, van der Bijl P et al. Transcatheter versus medical treatment of patients with symptomatic severe tricuspid regurgitation. *J Am Coll Cardiol* 2019;74:2998-3008.